



9º Congresso de Pós-Graduação

AVALIAÇÃO DA REGENERAÇÃO MUSCULAR EM ANIMAIS IDOSOS APÓS TRATAMENTO COM ULTRASSOM E LASER DE BAIXA INTENSIDADE.

Autor(es)

ALINE BARBOSA MACEDO

Co-Autor(es)

CÁSSIO PEDRO VIANA DE OLIVEIRA

Orientador(es)

ADRIANA PERTILLE

1. Introdução

As alterações morfofisiológicas que ocorrem nos tecidos com o envelhecimento, contribuem para o declínio da habilidade das células satélites no reparo do tecido lesado (YOUNG et al., 2004). Pesquisas relatam sobre a diminuição na quantidade de células satélites em decorrência do envelhecimento (SHEFER et al., 2006), entretanto, o número de células satélites remanescentes no tecido muscular envelhecido é suficiente para a ativação e sustentação de um mecanismo regenerativo adequado, se não há a associação de um ambiente desfavorável (CAROSIO et al., 2009).

A grande incidência de lesões musculares tem ocasionado aumento de estudos relacionados não somente ao processo de regeneração muscular, mas também, aos tratamentos fisioterapêuticos (FERRARI et al., 2005), como a aplicação dos recursos terapêuticos *laser* (OLIVEIRA; PARIZZOTTO e SALVINI, 1999; COSTARDI et al., 2008) e ultrassom (RANTANEN et al., 1999; WILKIN et al., 2004).

O ultrassom é um recurso comumente aplicado nos distúrbios do sistema musculoesquelético, como na aceleração do reparo tecidual de lesões musculares (DYSON, 1987). Outro recurso utilizado na lesão muscular é o *laser*. A terapia *laser* de baixa intensidade (Low-Level Laser Therapy – LLLT) é um recurso fisioterapêutico que possui propriedades especiais capaz de produzir efeitos bioquímicos e fisiológicos nos tecidos (ORTIZ et al., 2001).

A aplicação de recursos terapêuticos em lesões musculares é bem fundamentada na literatura, no entanto a maior parte desses estudos é realizada em jovens ou adultos, principalmente os que utilizam animais. Este estudo se propôs a analisar o efeito do ultrassom e do *laser* em animais idosos submetidos à lesão muscular através de contusão.

2. Objetivos

Analisar a resposta da regeneração muscular de modelo experimental idoso ao tratamento com ultrassom e *laser* de baixa intensidade.

3. Desenvolvimento

Foram utilizados 45 ratos da linhagem Wistar, com 18 meses de idade e peso corporal médio de $591,87 \pm 64,06$ g. Os animais foram adquiridos no Biotério Central da UNIMEP e mantidos no Biotério da Faculdade de Ciências da Saúde (FACIS-UNIMEP), sob temperatura controlada, submetidos a ciclo claro/escuro de 12h, com água e ração *ad libitum*. Esta pesquisa foi aprovada pela Comissão de Ética na Experimentação Animal da Universidade Federal de São Carlos – UFSCar, através do protocolo n° 012/2010. Os animais foram divididos aleatoriamente em 5 grupos experimentais:

I – Grupo controle (CO) (n=5): os animais deste grupo não sofreram nenhum tipo de intervenção;

II – Grupo lesão sem tratamento (LE) (n=10): os animais foram submetidos à contusão e permaneceram sem nenhum tipo de tratamento;

III – Grupo lesão com tratamento ultrassom (US) (n=10): os animais deste grupo receberam tratamento com US 1 MHz, Sonacel IBRAMED®, frequência modulada a 100 Hz, intensidade nominal de $0,4 \text{ W/cm}^2$, cabeçote com área efetiva de radiação de 1 cm^2 . Cada sessão teve duração de 5 minutos (Figura 1A).

IV – Grupo lesão com tratamento *laser* (LA) (n=10): os animais deste grupo foram tratados com aplicação de *laser* de baixa intensidade IBRAMED®, de diodo Arseneto de gálio e alumínio (GaAlAs), com comprimento de onda 830 nm, potência 30 mW, dose 4 J/cm^2 , através da técnica pontual, distribuída em 2 pontos, durante 16s cada (Figura 1B).

V – Grupo lesão com tratamento *laser* + ultrassom (LA/US) (n=10): os animais foram tratados com aplicação de *laser* e, em seguida, ultrassom.

Os animais dos grupos US, LA e LA/US foram submetidos aos respectivos tratamentos 24h após a contusão muscular, realizados uma vez por dia, variando entre 7 e 21 sessões.

A lesão, do tipo contusão não-invasiva, foi realizada por meio de um equipamento desenvolvido por Minamoto (1997). Os animais foram anestesiados via intramuscular com uma mistura de cloridrato de ketamina, (0,09 mL/100 g) e cloridrato de xilazina, (0,06 mL/100 g). Em seguida, foram posicionados em decúbito lateral, com a pata direita voltada para cima e em flexão plantar máxima de tornozelo. Uma carga de 284 g foi liberada de uma altura de 35 cm, sobre o músculo tibial anterior (TA). Três impactos semelhantes e consecutivos foram realizados, com distribuição na região proximal-média e medial do músculo TA (PICCHI, 2004).

O sacrifício foi realizado por meio de anestésico com a dose proporcional à massa muscular do animal. Parte do músculo TA direito de cada animal foi coletado para a confecção de lâminas que posteriormente foram coradas com Hematoxilina & Eosina.

A análise das lâminas foi realizada por meio da mensuração da área total do músculo e da porcentagem da área em processo de regeneração, associado ao infiltrado inflamatório (% Infl/Reg), além disso, foi quantificada a área de secção transversal (AST) das fibras musculares e o número de fibras com núcleo central. As lâminas foram observadas ao microscópio óptico com câmera acoplada, utilizando objetivas de 4X, 20X e 40X, e conectado a um computador com software Image Pro-Plus® 6.2 (Media Cybernetics).

Para a análise estatística os dados são apresentados em mediana, primeiro quartil e terceiro quartil. Utilizou-se o teste *Shapiro-Wilk* para verificar a normalidade da amostra. Mediante a distribuição não normal dos dados, foi utilizado o teste *Kruskal-Wallis* seguido do teste *Student-Newman-Keuls* para as devidas comparações entre os grupos. As análises foram processadas por meio do software BioEstat 5.0, considerando-se uma significância de 5%.

4. Resultado e Discussão

Através da análise histológica pode-se visualizar e quantificar a área da lesão restrita à superfície do músculo TA, caracterizada pelo intenso infiltrado inflamatório e fibras em estágio inicial de regeneração. A área de inflamação/regeneração muscular nos grupos LA 7, US 7 e LA+US 7 foram semelhantes ao grupo LE 7, ou seja, não houve diferença entre elas, o que indica que nessa fase aguda nenhuma das terapias foi eficiente para acelerar a regeneração muscular em rato idoso (Tabela 1).

Resultados semelhantes foram encontrados por Rodrigues (2009) que analisou o padrão regenerativo do músculo após criolesão, em ratos jovens e idosos, tratados com LLLT de 830 nm. Apenas os animais jovens apresentaram uma potencial redução na área lesada após 5 dias de tratamento. Entretanto, Rennó et. al (2011) observaram que após criolesão em músculo de ratos jovens, 6 sessões de tratamento com a LLLT de 830 nm resultou em uma redução na degeneração aguda das miofibrilas, mais evidente do que no tratamento com ultrassom pulsado de 1 MHz. Enquanto que a imunohistoquímica demonstrou uma redução na expressão de COX-2 em ambos os grupos.

Nos grupos LA 21 e LA+US 21 houve uma redução significativa na área de inflamação/regeneração, comparados ao grupo LE 21, dessa maneira, com o aumento na quantidade de sessões de tratamento o *laser* demonstrou um efeito anti-inflamatório eficaz para regeneração muscular. Apesar do grupo US 21 ter apresentado uma redução na área de inflamação/regeneração, não foi significativa quando comparado com o grupo LE 21. Na análise intragrupo houve diferença estatística entre os grupos LA 7 e LA 21 evidenciando o avanço na regeneração muscular, após 21 sessões de tratamento (Tabela 1).

A área de secção transversal das fibras em processo de regeneração, apresentando núcleo centralizado, foi quantificada e comparada com a área das fibras do grupo CT, que não sofreu nenhum tipo de lesão e intervenção. As fibras musculares dos grupos LE 7, LA 7, US 7 e LA+US 7 apresentaram AST semelhantes entre si e reduzidas quando comparadas ao grupo CT, indicando que as células

estavam em fase inicial de regeneração e não atingiram valores próximos à normalidade (Tabela 2).

Após 21 sessões de tratamento, apesar da AST das fibras musculares apresentarem-se mais próximas ao normal, também não houve diferença nos grupos LE 21, LA 21, US 21 e LA+US 21 quando comparados entre si e ao o grupo CT. Ainda na análise da AST, a comparação intragrupo demonstrou uma diferença nas fibras musculares do grupo LA 7 e 21 sessões, e entre o grupo LA+US 7 e 21 sessões de tratamento, sugerindo uma maturação das fibras musculares quando comparadas em diferentes fases da regeneração, contudo, não houve diferença ao serem comparados com a AST das fibras do CT (Tabela 2). Tais resultados demonstram que nenhuma das terapias utilizadas, em 7 ou 21 sessões, foram capazes de melhorar a maturação das fibras musculares de ratos idosos.

Nakano et al. (2009) examinaram o efeito do LLLT (AsGaInP, 830nm, 60mW) no músculo gastrocnêmio atrofiado (atrofia por desuso através da suspensão dos membros posteriores) de ratos Wistar jovens. Após 2 semanas de tratamento diário, observaram a recuperação da atrofia muscular (aumento da secção transversa da fibra muscular), com proliferação de células satélites e angiogênese, quando comparado ao controle.

Rantanen et. al (1999) utilizaram ultrassom pulsado de 3 MHz para a regeneração do músculo gastrocnêmio de ratas adultas. Após 1, 3, 6 e 9 dias da lesão e verificaram um aumento na proliferação de células satélites, melhora na revascularização e diminuição na proliferação de fibroblasto, entretanto não houve diferença estatística entre os grupos controle e tratado com ultrassom.

Ao estudar regeneração muscular em animais idosos é preciso levar em consideração a instalação do processo de envelhecimento. O declínio na quantidade de células satélites quiescentes no músculo, não é o único fator responsável pelo retardo na regeneração muscular. Há um conjunto de fatores que favorecem para a produção de um ambiente desfavorável, como o aumento do tecido conectivo que recobre as células satélites sob a lamina basal, influenciando a ativação, proliferação e consequentemente diminuindo a funcionalidade das células; diminuição do aporte sanguíneo da região lesionada e aumento na produção de fibroblastos, aumentando a deposição de tecido conjuntivo e favorecendo a formação de fibrose (BRACK e RANDO 2007; SILVA e CONBOY, 2008; DENGES, 2007).

Tendo em vista que a regeneração muscular é retardada pelo envelhecimento (CAROSIO et. al, 2009), os achados desse estudo sugerem que 7 sessões de tratamento podem não ser suficientes para reduzir o processo inflamatório, tendo em vista que os efeitos da LLLT foram evidentes após 21 sessões de tratamento. Além disso, o processo de maturação das fibras musculares é observado em fases mais avançadas da regeneração, portanto, nesse estudo, a aplicação de LLLT e US não foram suficientes para acelerar o processo de regeneração muscular em modelos experimentais idosos.

É importante ressaltar que os estudos experimentais devem envolver diferentes tipos de análises (histológicas e moleculares) na tentativa de esclarecer os mecanismos envolvidos no processo de regeneração. Além disso, aplicando os resultados para a prática clínica, ressalta-se que é de fundamental importância que o fisioterapeuta considere as alterações decorrentes do envelhecimento, pois o músculo de um indivíduo jovem responde melhor aos tratamentos com LLLT e ultrassom do que o músculo de um indivíduo idoso.

5. Considerações Finais

As análises morfológicas realizadas neste estudo demonstraram que em modelos experimentais idosos a LLLT de 830 nm, após 21 sessões, quando aplicada isolada e em associação com o ultrassom de 1MHz foi eficiente exclusivamente para diminuir a área de inflamação, visto que, nenhuma das terapias foi capaz de acelerar a maturação das fibras musculares.

Referências Bibliográficas

BRACK, A.S.; RANDO, T.A. Intrinsic changes and extrinsic influences of myogenic stem cell function during aging. *Stem Cell Rev.* v.3, n.3, p.226-37, 2007.

CAROSIO,S.; BERARDINELLI, M.G.; AUCELLO, M.; MUSARÒ, A. Impact of ageing on muscle cell regeneration. *Ageing Res Rev.* v.10, n.1, p.35-42, 2009.

COSTARDI, C.H.Z.; TAMACHIRO, C.; ESTEVES JÚNIOR, I.; GOMES, A.C. Efeito do laser de baixa intensidade (670nm) após contusão muscular em ratos. *Fisioter Mov.* v.21, n.2, p.21-30, 2008.

DEGENS, H. Age-related skeletal muscle dysfunction: causes and mechanisms. *J Musculoskelet Neuronal Interact.* v.7, n.3, p.246-52, 2007.

DYSON M. Mechanisms involved in therapeutic ultrasound. *Physiotherapy.* v.73, n.3, p.116-20, 1987.

FERRARI, R.J.; PICCHI, L.D.; BOTELHO, A.P.; MINAMOTO, V. Processo de regeneração na lesão muscular: uma revisão. *Fisioter Mov.* v.18, n.2, p.63-71, 2005.

MINAMOTO, V.B. Um modelo de contusão no músculo soleus de rato: lesão e regeneração após trauma único e recorrente. 1997. Dissertação (Mestrado em Fisioterapia) Universidade Federal de São Carlos, São Carlos, 1997.

NAKANO, J.; KATAOKA, H.; SAKAMOTO, J.; ORIGUCHI, T.; OKITA, M.; YOSHIMURA, T. Low-level laser irradiation promotes the recovery of atrophied gastrocnemius skeletal muscle in rats. *Exp Physiol.* v.94, n.9, p.1005-1015, 2009.

OLIVEIRA, N.M.; PARIZZOTTO, N.A.; SALVINI, T.F. GaAs (904-nm) laser radiation does not affect muscle regeneration in mouse skeletal muscle. *Lasers Surg Med.* v.25, n.1, p.13-21, 1999.

ORTIZ, M.C.S.; CARRINHO, P.M.; SANTOS, A.A.S.; GONÇALVES, R.C.; PARIZOTTO, N.A. Laser de baixa intensidade: princípios e generalidades – Parte 1. *Fisioterapia Brasil.* v.2, p.221-40, 2001.

PICCHI, L.D.; FACIO, F.A.; SESTARE, T.H.I. MINAMOTO, V.B. Análise histológica dos padrões de lesão muscular de ratos, a curto e longo prazo, pós contusão muscular. XIX Reunião Anual da Federação de Sociedades de Biologia Experimental FESBE, Águas de Lindóia, SP. 2004.

RANTANEN, J.; THORSSON, O.; WOLLMER, P.; HURME, T.; KALIMO, H. Effects of therapeutic ultrasound on the regeneration of skeletal myofibers after experimental muscle injury. *Am J Sports Med.* v.27, n.1, p.54-9, 1999.

RENNÓ, A.C.M.; TOMA, R.L.; FEITOSA, S.M.; FERNANDES, K.; BOSSINI, P.S.; OLIVEIRA, P.; PARIZOTTO, N.; RIBEIRO, D.A. Comparative effects of low-intensity pulsed ultrasound and low-level laser therapy on injured skeletal muscle. *Photomed laser surg.* v.29, n.1, p.5-10, 2011.

RODRIGUES, N.C. Ação da laserterapia de baixa intensidade (830NM) na regeneração muscular de ratos idosos. 2009. 53f. Dissertação (Programa de Pós-Graduação em Biotecnologia) – Universidade Federal de São Carlos, São Carlos.

SHEFER, G.; VAN DE MARK, D.P. ; RICHARDSON, J.B.; YABLONKA-REUVENI, Z. Satellite-cell pool size does matter: defining the myogenic potency of aging skeletal muscle. *Dev Biol.* v.294, n.1, p.50-66, 2006.

SILVA, H.; CONBOY, I.M. Aging and stem cell renewal: StemBook, 2008. Disponível em:

Anexos

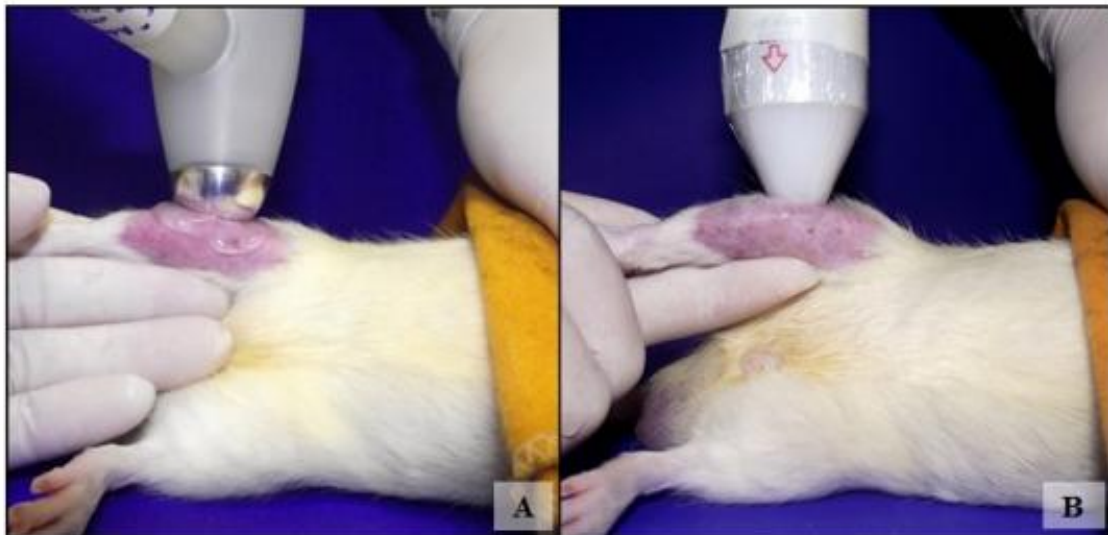


Figura 1: Aplicação dos recursos terapêuticos ultrassom (A) e laser (B) no músculo TA.

Tabela 1: Valores referentes às áreas em processo de inflamação/regeneração muscular e suas respectivas quantidade de núcleos centrais nos grupos LE, LA, US e LA+US.

Grupo	Área em processo de regeneração muscular Infl/Reg (%)		Quantidade de núcleos centrais	
	Mediana	Q1 - Q3	Mediana	Q1 - Q3
Lesão 7	22,61	21,66 – 22,61	705	705 – 786
Lesão 21	33,33	6,27 – 33,33	3526	1084 – 3526
Laser 7	15,11#	12,34 – 17,69	423	265 – 827
Laser 21	3,66*	3,53 – 5,82	494	220 – 634
Ultrassom 7	10,76	9 – 37,27	525	477 – 1367
Ultrassom 21	8,81	0,80 – 11,61	759	324 – 1266
Laser + Ultrassom 7	13,75	7,81 – 17,50	987	532 – 1560
Laser + Ultrassom 21	5,25*	5 – 5,25	250	151 - 250

*Diferem do grupo Lesão 21 #Difere do grupo Laser 21

Tabela 2: Valores referentes às áreas de fibras com núcleo centralizado nos grupos LE, LA, US e LA+US, comparadas às fibras com núcleo periférico do grupo CT.

Área das fibras com núcleo periférico (μm^2)		
Grupo	Mediana	Q1 - Q3
Controle	2913,39	2462,95 – 2920,24
Área das fibras com núcleo centralizado (μm^2)		
Lesão 7	836,78*	836,78 – 870,37
Lesão 21	1424,28	1424,28 – 1668,98
Laser 7	1066,87*#	820,79 – 1270,73
Laser 21	2633,21	1747,21 – 3300,47
Ultrassom 7	1230,66*	858,83 – 1480,54
Ultrassom 21	1859,36	1160,40 – 2149,75
Laser + Ultrassom 7	1100,41*§	1046 – 1397,68
Laser + Ultrassom 21	1944,41	1944,41 – 1971,96

*Diferem do grupo CT; #Difere do grupo LA 21; §Difere do grupo LA+US 21.